Beitrag

zur

Kenntniss des Netzhautglioms.

Inaugural-Dissertation

der

medicinischen Facultät
der Ruperto-Carolinischen Universität Heidelberg

zur

Erlangung der Doctorwürde

vorgelegt von

Alfred Becker

aus St. Johann a. d. Saar.

Decan: Prof. **Vierordt.** Referent: Geheimrath Prof. **Th. Leber.**

Leipzig
Wilhelm Engelmann
1893.

Separat-Abdruck

aus v. Graefe's Archiv für Ophthalmologie.

XXXIX. Bd., 3. Abth.

Seinen Eltern

in Dankbarkeit

gewidmet.

Das Netzhautgliom ist wohl wie kaum eine andre Geschwulstform Gegenstand vieler und eingehender Untersuchungen bedeutender Autoren gewesen. Trotz aller Fortschritte stehen wir aber noch nicht am Abschlusse unseres Wissens über das anatomische Wesen des Netzhautglioms, fast jede neue Untersuchung bringt uns noch weitere Eigenthümlichkeiten dieser merkwürdigen Geschwulstform. Auch die 3 Gliomfälle, deren Bearbeitung ich der Güte des Herrn Prof. Leber verdanke, bieten, besonders hinsichtlich ihres Baues und der Anordnung der Geschwulstelemente manches Eigenartige dar, so dass dieselben vielleicht ein allgemeineres Interesse in Anspruch nehmen dürfen.

Fall I.

N. v. H., 10 Wochen alt, aus Frankfurt.

9. Dec. 1891. Anamnese. Seit 8—10 Tagen wurde von den Eltern Schielen, und später ein heller Reflex aus dem Auge bemerkt. Von dem zu Rath gezogenen Augenarzte wurde Gliom diagnosticirt. Die Familienanamnese bietet nichts Bemerkenswerthes.

Status praesens. R. Bulbus leicht vergrössert, die Cornea drängt das untere Lid schon etwas vor. Cornea klar, Kammer normal, Linse durchsichtig; amaurotisches Katzenauge,

röthlichweisser Reflex ziemlich nahe hinter der Linse mit Netzhautgefässen darauf, nach aussen aber ein stärker prominirender Buckel, neben dem man in eine trichterförmige Vertiefung, den Rest des Glaskörperraumes, hineinsieht.

Vor Atropineinwirkung soll die Pupille der des anderen Auges gleich gewesen sein, aber nur consensuell reagirt haben.

L. Auge (ohne Atropin untersucht, mühsam). Rother Reflex und normale Gefässe, Papille nicht zu Gesicht bekommen; beim Blick ganz nach aussen ist der Reflex mehr weisslich, es gelingt aber nicht von dieser Stelle ein deutliches Bild zu erhalten. Das Kind greift nach vorgehaltenen Gegenständen und folgt dem Spiegelreflex auffallend wenig.

Diagnose: Glioma retinae. Sofortige Enucleation mit Wegnahme eines Stückes Opticus gerathen.

Die Enucleation des rechten Bulbus wird in F. ausgeführt.

12. XII. 91. Heilung normal erfolgt.

2. XI. 92. Von dem behandelnden Arzte wird mitgetheilt, dass seit 3 Wochen Erscheinungen von Gliombildung auch auf dem linken Auge eingetreten sind, während rechts kein Recidiv aufgetreten ist.

19. XI. 92. Das Kind in F. gesehen. Zweifellos Gliom, heller Reflex bei Mydriasis und Tageslicht sehr deutlich, von aussen her 2 grosse Buckel in den Glaskörper vorragend, nach innen noch rother Reflex, ganz innen bei focaler Beleuchtung auch gelber Reflex, nach unten flottirende Netzhautablösung. Papille nicht gesehen, jedoch noch vor kurzem von dem Augenarzte wahrgenommen. Das Kind greift noch nach hellen Gegenständen. Möglichst baldige Enucleation gerathen, die aber vorläufig von den Eltern noch nicht zugegeben wurde.

Auge in Müller'scher Flüssigkeit gehärtet und nach Einbettung in Celloidin in horizontaler Richtung geschnitten. Färbung mit Haematoxylin und Eosin. In derselben Weise sind die Bulbi in den Fällen II u. III behandelt.

Makroskopischer Befund.

Der frontale Durchmesser des Auges beträgt $18^1/_2$, der sagittale 16 mm; der Bulbus erscheint daher in äquatorialer Richtung verbreitert und namentlich auf der nasalen Seite etwas ausgebuchtet, wo auch die Sklera auffallend dünn ist. Der Durchmesser der Hornhautbasis beträgt 10 mm. Der periphere Theil der Iris ist etwas nach rückwärts gebogen und in Folge dessen die vordere Kammer am Rande tiefer als normal. Die Pupille ist eng, aber offen. Die Iris liegt in

grosser Ausdehnung der vorderen Linsenkapsel auf. Die Linse erscheint auffallend klein, ihr Aequatorialdurchmesser beträgt auf einem durch die Mitte der Papille gelegten Durchschnitt nur $5^1/_2$, ihr sagittaler Durchmesser 4 mm. Der Glaskörperraum ist grösstentheils von einer rundlichen Tumormasse eingenommen, welche von der abgelösten Retina ausgeht und zwar zum bei weitem grössten Theil ihren Ursprung aus der temporalen Netzhauthälfte nimmt und nur zum kleinen Theil auf die nasale Hälfte übergreift. Der nasale Theil der Netzhaut ist gleichfalls abgelöst, aber nur in der Aequatorialgegend von einem besonderen, kleinen Geschwulstknoten eingenommen. Verfolgt man vom Sehnerveneintritte an den temporalen Abschnitt der abgelösten Netzhaut, der von der Tumormasse etwas nasalwärts verdrängt ist, nach vorn, so sieht man die Netzhaut an der hinteren Linsenfläche seitlich umbiegen, um sie in ihrer nasalen Hälfte ungefähr bis zum hinteren Linsenpol zu überziehen. An dieser Stelle bildet die Netzhaut wieder eine Falte, in deren Bereich der grosse Geschwulstknoten sitzt; sie nimmt zunächst die Richtung nach der Papille zu, indem sie anfangs durch einen sehr schmalen Raum von der Tumormasse getrennt ist, dann dieselbe überzieht und schliesslich, 3 mm vom Sehnerveneintritt entfernt, in den Geschwulstknoten übergeht, welcher etwa zwei Drittel des Glaskörperraums ausfüllt. Weiter nach vorn, nahe der Hinterfläche der Linse, tritt die Netzhaut aus dem Knoten wieder hervor, um zunächst die Hinterfläche der Linse in deren temporaler Hälfte zu überziehen und dann über die Innenfläche des Ciliarkörpers hinweg sich nach rückwärts zu ihrer Anheftung an der Ora serrata zu begeben. Der Knoten hat sich im ganzen an der Aussenfläche der Retina entwickelt, liegt also subretinal und füllt den Raum zwischen Retina und Aderhaut vollständig aus. Dass der Tumor gleichwohl meist der Innenfläche der Retina anliegt, hat seine Ursache in der so eben beschriebenen eigenthümlichen Faltenbildung (s. Fig. 1).

Der von der nasalen Netzhauthälfte ausgehende kleine Tumor hat sich ebenfalls nach aussen von der Retina entwickelt. Zwar ist an einigen Schnitten zu sehen, wie derselbe von der inneren Fläche der Retina ausgeht und nach dem Glaskörperraum hin sich verbreitet (s. Fig. 1a), auf anderen Schnitten jedoch ist der kleine Tumor, wie Figur 1 zeigt vollständig von der Netzhaut abgelöst und liegt an der Aussenfläche derselben. Wir müssen also annehmen, dass dieser Geschwulst-

knoten doch allmählich seine Wachsthumsrichtung nach aussen genommen und gewissermassen die Retina nach aussen durchwachsen hat. Die Figur 1 stellt den Tumor an der Aussenfläche der Netzhaut, frei im subretinalen Raum liegend, dar, die Verbindungsstelle des Knotens mit der Netzhaut ist an diesem Schnitte nicht mehr getroffen.

Die von beiden Netzhauthälften ausgehenden Tumoren sind also im Wesentlichen als exophyte im Hirschberg'schen Sinne aufzufassen.

Die Aderhaut ist dünn und so weit sich dies makroskopisch sagen lässt, noch nirgends von Tumorbildung ergriffen, sie ist nur in Folge der Schrumpfung des Präparates von der Sklera abgehoben. Auch die Eintrittsstelle des Sehnerven ist nicht in die Geschwulstbildung hineingezogen.

Mikroskopisches.

Die Cornea zeigt nur geringe Epithelveränderungen. An einigen Stellen ist das Epithel leicht verdickt, an der Oberfläche findet man hier und da die obersten, platten Zellen emporgehoben durch eingelagertes krümeliges Material. An einer Stelle dicht neben dem nasalen Rande findet sich ein kleiner Substanzverlust im Epithel, der durch die ganze Dicke hindurchgeht; das darunter liegende Gewebe erscheint etwas kernreicher und enthält einige veränderte rothe Blutkörperchen. Die seitlichen Ränder des den Substanzverlust begrenzenden Epithels fallen allmählich auf die Substantia propria ab und bilden über dieser schliesslich nur noch eine feinfaserige dünne Schicht.

Die Sklera ist normal.

Die Iris zeigt eine ausgesprochene Vermehrung der zelligen Elemente, insbesondere ist die vorderste Schicht ungemein dicht von spindelförmigen oder rundlichen, meist einkernigen Zellen durchsetzt, die aber nicht das Aussehen von Gliomzellen haben.

Das Corpus ciliare ist ebenso wie die Chorioidea in Folge der Härtung von der Sklera abgelöst und die Suprachoroidea aufgelockert.

Die Linse zeigt an verschiedenen Stellen Einlagerungen von Myelinkugeln von verschiedener Grösse, besonders in der Gegend des Aequators und an der hinteren Fläche, zwischen Kapsel und Linsensubstanz, weiter nach vorn in geringerer

Menge zwischen letzterer und dem Epithel, ferner zerstreut in der Corticalis zwischen den auseinander gedrängten Linsenfasern. Das Kapselepithel zeigt hier und da die Zellen nicht mehr gleichmässig neben, sondern zum Theil etwas über einander gelagert.

Die hintere Linsenkapsel ist auf der temporalen Seite eine kleine Strecke weit bedeutend verdickt, ungefähr bis auf das 3—4fache der normalen Dicke. Diese Verdickung entsteht durch Zunahme der inneren Schichten, der äussere Contour der Kapsel lässt sich, ohne dass eine Vorwölbung derselben zu bemerken ist, bis zu der Stelle, wo die Kapsel wieder ihre normale Dicke erhält, verfolgen. Die der verdickten Kapselparthie anliegende Corticalis ist vollständig normal, sie zeigt keine Kerne und keine zelligen Elemente; die Retina liegt der betreffenden Stelle innig an, zwischen ihr und Kapsel ist kein Exsudat bemerkbar. An der verdickten hinteren Linsenkapsel macht sich ferner eine verschiedene Färbung geltend. Die nach der Corticalis hin gerichtete Seite ist mit Hämatoxylin-Eosin mehr hellroth gefärbt, während die nach der Retina hinsehende Grenze eine helle blauviolette Farbe an genommen hat.

Die Sehnervenpapille ist durch die totale Netzhautablösung in ihrer Configuration hochgradig verändert, ihr Gewebe, wie auch das der Lamina cribrosa kernreich, aber frei von Tumorelementen. Der Querschnitt des Sehnerven dicht am Auge ist vollkommen normal.

Die Aderhaut zeigt im ganzen eine Kernvermehrung, welche auf Wucherung der bindegewebigen Elemente derselben zurückzuführen ist; ausserdem ist sie jedoch auch an einigen Stellen, besonders temporal, von Tumorzellen infiltrirt. Das Pigmentepithel ist an diesen Stellen nicht ganz intact, die Reihe der Pigmentzellen ist unterbrochen, so dass von hier aus die Geschwulstzellen in die Aderhaut gewandert erscheinen. Im Uebrigen ist das Pigmentepithel grössten Theils unversehrt, an der temporalen Seite sendet es an einer Stelle Ausläufer und Fortsätze in die Tumormasse hinein.

Die Netzhaut selbst zeigt von ihrem Ablösungswinkel ab pathologische Veränderungen, Wucherung des Stützgewebes, Oedem der Faserschicht, cystoide Degeneration namentlich der inneren Netzhautschichten und Faltenbildungen mit ungleicher Dicke. Wo sie der hinteren Linsenfläche anliegt, ist das Stützgewebe der Faserschicht besonders stark hypertrophirt; auf

der lateralen Seite findet sich zwischen ihr und der Zonula an einer Stelle ein aus langen, durch Hämatoxylin dunkelblau gefärbter Fasern bestehendes Gewebe eingeschoben, dessen Fasern senkrecht zur Oberfläche der Retina gerichtet sind und möglicher Weise durch Auswachsen der Stützfasern entstanden sein können.

An einer Uebergangsstelle der Netzhaut in den Tumor auf der temporalen Seite sieht man die innere Körnerschicht sich verdicken und direct in den Tumor übergehen, während die äussere Körnerschicht und die inneren Schichten, wo sie auf den Tumor hinübergehen, allmählich dünner werden und sich zuletzt verlieren.

Der Tumor selbst bietet im Allgemeinen einen lappigen oder alveolären Bau dar. Man unterscheidet auf dem Durchschnitt zunächst grössere, rundliche oder rundlich cylindrische mitunter auch hin- und hergebogene Zellenaggregate, in deren Axe jedesmal ein Blutgefäss sich findet und die wieder aus kleineren Läppchen zusammengesetzt erscheinen; die Zwischenräume zwischen den gröberen Läppchen sind von gleichmässig an einander liegenden Zellen ausgefüllt. Auch in der Färbung verhalten sich die eben geschilderten Bestandtheile des Tumors ganz verschieden; die alveolär angeordneten Läppchen des Tumors werden durch Hämatoxylin ziemlich intensiv gefärbt, während die interlobulären Abschnitte durch Hämatoxylin fast gar nicht, sondern vorwiegend durch Eosin ihre Färbung erhalten (Fig. 2).

Bei Betrachtung der alveolär angeordneten Tumormassen, die wir als primäre Läppchen bezeichnen wollen, ist der tubulöse Bau sehr auffallend. Zunächst sieht man um das axial gelegene Gefäss eine regelmässige Zellschicht, bestehend aus etwas länglichen fast spindelförmigen Zellen mit deutlichem Kern. Der übrige Theil des primären Läppchens wird von einer grossen Anzahl kleinerer Läppchen, die man als secundäre bezeichnen kann, gebildet. Die Anordnung der letzteren ist der Art, dass um ein kreisförmiges Lumen sich meist eine oder mehrere Reihen von fast cylindrisch gestalteten Zellen anordnen, am Rande der Lumina sind nirgends Endothelzellen nachweisbar. Der Innenrand, der das Lumen umgrenzenden Zellen ist hell und durch Eosin deutlich gefärbt. Dieser helle Saum, der dem hyalinen Innensaum mancher Drüsenzellen vergleichbar ist, rührt von der Lage des mit Hämatoxylin sich dunkel färbenden Kernes her, welcher am entgegengesetzten

Ende der Zelle sich befindet und den direct an das Lumen grenzenden Abschnitt der Zelle freilässt (Fig. 3).

Das Lumen der secundären Läppchen ist theils leer, theils mit eigenthümlichen körnigen Massen erfüllt, welche wie aus veränderten rothen Blutkörperchen entstanden aussehen. Vielfach glaubt man auch Zellenmassen in demselben zu sehen, welche mit den das Lumen umgrenzenden Geschwulstzellen übereinstimmen. Bei genauerer Einstellung überzeugt man sich aber, dass es sich um Zellen handelt, welche zu einem zunächst darunter oder darüber gelegenen Läppchen gehören, welches noch in den Schnitt hineingezogen wurde.

Ueberall in der Peripherie des Tumors, sowohl in der Nähe der Choroidea, als auch in der Nähe des Glaskörpers, färben sich die primären Läppchen weniger intensiv mit Hämatoxylin, auch treten hier die secundären Läppchen nicht hervor, weil die Zellen nicht die oben erwähnte cylindrische Form mit kernfreier Basis besitzen, während auch hier die primären Läppchen deutlich erkennbar sind, indem sich ebenfalls um ein central gelegenes Gefäss ein aus länglichen Zellen bestehender concentrischer Zellkreis anordnet.

Die interlobulären Tumormassen zeichnen sich wie schon erwähnt dadurch aus, dass sie aus gleichmässig an einander gereihten Zellen bestehen und meist nur durch Eosin gefärbt werden. Die Zellcontouren sind theils deutlich, theils nicht mehr erkennbar, ebenso verhält sich der Kern; diese Geschwulstmassen sind also als in Nekrose begriffene Zellaggregate aufzufassen.

Mitten in den vollständig degenerirten Massen finden sich vielfach Haufen von Zellen, welche weniger deutlich begrenzt erscheinen, eine krümelige Beschaffenheit darbieten und sich intensiv mit Hämatoxylin färben. Der Farbstoff hat sich dabei vielfach mehr auf der Oberfläche als im Inneren der Zellen niedergeschlagen; es sind dies dem Aussehen nach offenbar in Verkalkung begriffene Zellenmassen (Fig. 2).

Der von der abgelösten nasalen Netzhauthälfte ausgehende kleinere Tumor schliesst sich seinem Bau nach ganz an den eben beschriebenen Tumor an. Der zwischen der abgelösten Netzhaut und der Aderhaut befindliche subretinale Raum ist mit geronnenem Eiweiss ausgefüllt, in welchem viele Vacuolen sich befinden. In diesem und frei im Eiweiss, theils auch der Aderhaut aufliegend finden sich kleinere und grössere Zellenhaufen, welche mit den Tumorzellen vollständig übereinstimmen.

Fall II.

Otto Eichert, 16 Monate alt, aus Ludwigshafen bei Mannheim.

15. I. 92. Anamnese: Patient stammt angeblich aus gesunder Familie; 3 Geschwister leben und sind gesund. Keine Frühgeburten in der Familie. Das Kind soll von Geburt an in der Pupille einen gelben Schein gehabt haben. Seit 8 Tagen haben sich Entzündungserscheinungen an dem Auge eingestellt und es soll das Kind auf Befragen, wo es Schmerzen habe, wiederholt nach der Gegend des Scheitels gezeigt haben.

Status praesens. R. Bulbus äusserlich normal, Pupille über mittelweit und reactionslos, was aber jedenfalls Folge von Atropinwirkung ist, da die linke Pupille durch Lichteinfall am rechten Auge verengert wird, während sie auf Lichtwechsel am linken Auge nicht reagirt. Mit dem Augenspiegel bei grosser Unruhe des Kindes nur rother Reflex zu erhalten.

L. Bulbus leicht injicirt, vorderer Abschnitt und besonders die Cornea vergrössert und ektatisch. Cornea matt, getrübt, vordere Kammer sehr seicht, Pupille nur durch Lichtwirkung am rechten Auge zu verengern. Aus der Tiefe des Glaskörpers schon bei Tageslicht gelblicher Reflex. T stark erhöht.

Soweit es sich bei der Unruhe des Kindes sagen lässt, folgt es den Bewegungen einer vorgehaltenen Kerzenflamme, wenn schon keine entschiedene Fixation mit dem rechten Auge stattfindet. Auch hin und her bewegten grösseren Gegenständen folgt es unsicher mit dem Blick.

Untersuchung in Chloroformnarkose. R. mit focaler Beleuchtung diffuser graulichrother Reflex aus der Tiefe des Auges, aber mit dem Augenspiegel überall rothes Licht zu bekommen, nirgends ein heller Reflex wie bei Tumor. Details des Augenhintergrundes nicht sichtbar; nach unten wird der Reflex etwas weisslicher; also diffuse Glaskörpertrübung anzunehmen.

L. Die vordere Kammer ist besonders unten fast ganz aufgehoben, hier weichen auch die Falten der Iris etwas auseinander; da zugleich der gelbliche Reflex aus der Tiefe unten besonders intensiv ist, lässt sich annehmen, dass der Tumor hier besonders stark prominirt. Iris stark vascularisirt, kleine Prominenz und Atrophie der Iris grade nach innen.

18. I. 92. L. Enucleation. Der Durchschnitt des Sehnerven erwies sich von normaler, weisser Farbe, nirgends eine Spur von Tumor nachzuweisen.

27. I. 92. Wunde normal geheilt. Das Kind folgt den Bewegungen der Lampe, das Sehvermögen scheint sich im Laufe der Behandlung eher gebessert zu haben. Entlassung.

1. II. 92. Die vorläufige Untersuchung des gehärteten Bulbus zeigt, dass es sich um Glioma retinae handelt.

27. II. 92. L. kein Recidiv. Kind viel rüstiger als früher, folgt der Lampe und greift nach Gegenständen. R. Auge blass. Pupille reagirt. Mit dem Spiegel erhält man rothes Licht und sieht flottirende Glaskörpertrübungen.

28. II. 92. Kind soll nicht mehr greifen. R. Pupille reagirt nicht mehr, kein rothes Licht mehr zu erhalten. Nach Homatropineinträufelung röthlichgelber Reflex aus der Tiefe, Tumor dicht hinter der Linse sichtbar. Zur Aufnahme wieder bestellt, bleibt aber aus.

Makroskopisches.

Der sagittale Durchmesser des Auges beträgt 23 mm, der frontale 19 mm. Wie aus den Dimensionen des Bulbus und aus der Anamnese hervorgeht befindet sich das Auge im Status glaucomatosus, dies wird auch noch bei makroskopischer Besichtigung dadurch bestätigt, dass vom Kammerwinkel gar nichts mehr zu sehen ist, die vordere Kammer gänzlich fehlt und die Papille, obwohl sie von Geschwulstwucherung ergriffen ist, deutlich excavirt erscheint. Auffallend ist die durch Dehnung im sagittalen Durchmesser entstandene birnförmige Gestalt des Auges, die hauptsächlich auf eine Verlängerung des vorderen Bulbusabschnittes, insbesondere der Ciliargegend zu beziehen ist. Iris stark atrophisch und comprimirt, liegt der Hornhaut und Linse fest an. Ciliarkörper atrophisch, die einzelnen Processus liegen kammartig über einander, vom Ciliarmuskel ist nichts mehr zu sehen. Die Linse ist weit nach vorn verschoben und liegt der hinteren Hornhautfläche fest an. Die Gestalt der Linse ist sehr verändert, indem der Rand besonders auf der nasalen Seite nach dem Glaskörperraum zu schnabelartig gebogen erscheint. Die Aderhaut ist vielfach atrophisch und scheint soweit sich dies makroskopisch beurtheilen lässt, von Tumormasse frei. Die Sehnervenpapille ist temporal excavirt, die Lamina cribrosa ausgebuchtet, Sehnervenscheide gedehnt.

Der Grund des glaucomatösen Zustandes des Auges liegt in einer im Glaskörperraum liegenden von der Retina ausgehenden Tumormasse, welche fast den ganzen Glaskörperraum für sich beansprucht und sich bis in die Sehnervenpapille erstreckt; von Tumor frei ist nur eine kleine Parthie des Glaskörpers am hinteren Linsenpol.

Mikroskopisches.

Cornea: Die Spalträume sind etwas erweitert, an der temporalen Seite des Meridianschnittes ist auf eine kleine Strecke die oberste Epithelschicht abgehoben und zu einem kleinen Knäuel aufgerollt; in der Umgebung dieser Veränderungen ist die Cornea etwas verdickt und in geringem Grade mit Rundzellen infiltrirt.

An der hinteren Fläche der deformirten Linse sind auf der nasalen Seite die Linsenfasern durch die Tumormasse so verdrängt, dass sie mit nach hinten concaver statt convexer Bogenlinie verlaufen. Die Linsenfasern sind am Aequator geschlängelt und zeigen an einigen Stellen degenerative Veränderungen, in der Corticalis, sowie ungefähr in der Mitte der Linse finden sich grössere Eiweissschichten zwischen den Linsenfasern eingelagert; am hinteren Linsenpol ist die Kapsel theilweise geschwunden.

Der intraoculäre Tumor geht von der abgelösten Retina aus. Er lässt sich in seiner Anordnung dadurch am besten erkennen, dass man von den Ciliarfortsätzen ausgehend den Ablösungswinkel aufsucht und beide Blätter der Retina verfolgt.

Schon am Ablösungswinkel, an der Ora serrata, erscheint die Retina wesentlich verändert, theils verdickt, theils cystisch degenerirt, theils schon in Tumormassen übergehend; die so veränderten Blätter der Retina verlieren bald gänzlich ihre Structur und gehen in einen flachen Tumor über, der an der hinteren Linsenfläche vorüberziehend am hinteren Linsenpol abbiegt, durch den Glaskörperraum zieht und an der Papille sein Ende erreicht.

Die Blätter der so gliomatös degenerirten Retina lassen einen Raum von Trichtergestalt zwischen sich, der von feinem fibrillärem Gewebe, dem geschrumpften Glaskörper, erfüllt ist.

Der Tumor selbst zeichnet sich aus durch seinen lappigen Bau, welcher offenbar durch die Vertheilung und Anordnung der Gefässe bedingt ist.

Ferner lässt sich ein gewisser Typus im Aufbau des Tumors erkennen, indem jedes Gefäss von einem Geschwulstmantel umgeben ist und weiter in der Peripherie nekrotische Parthieen sich finden. Die erste Reihe der das Gefäss umgebenden Tumorzellen ist langgestreckt, fast spindelförmig und radiär um das Gefäss angeordnet.

Die Zellen des Tumors sind klein, rundlich polygonal und enthalten einen ziemlich grossen Kern, der sich mit Hämatoxylin intensiv färbt, das Protoplasma ist spärlich. Die Zellen liegen sehr dicht gedrängt neben einander und platten sich gegenseitig ab, Intercellularsubstanz scheint zu fehlen.

Die axial gelegenen Gefässe der Geschwulstläppchen sind meist normal, an einigen Stellen zeigen sie jedoch degenerative Veränderungen; diese stellen sich dar als Proliferationen der Intima und Adventitia, also als Zustände der Endo-Perivasculitis. Diese Erscheinungen sind sehr deutlich an den kleinen Gefässen des Tumors selbst, wo sie zu Obliteration und Necrose von Geschwulstläppchen führen können. Auch an der Arteria centralis retinae finden sich Stellen, an welchen die Intima bedeutend verdickt ist, während sie im Uebrigen gar keine oder nur ganz geringe Veränderungen zeigt.

Die Zwischenräume zwischen den Läppchen werden ausgefüllt von nekrotischen Zellmassen. Diese beginnen meist in der Peripherie des das Gefäss umgebenden Geschwulstmantels, oft jedoch auch schon gegen das Centrum zu, und in diesen Fällen findet sich eine vollständige Obliteration des den Geschwulstmantel versorgenden Gefässes, so dass also diese Nekrose die Folge der Obliteration des ernährenden Gefässes zu sein scheint; in anderen Fällen jedoch sind die um fast obliterirte Gefässe liegenden Tumorzellen fast gar nicht verändert. Die nekrotischen Zellmassen färben sich nur noch mit Eosin, der Kern ist nicht mehr besonders färbbar, die Contouren der Zellen sind meist noch deutlich zu erkennen. In diesen nekrotischen Parthieen finden sich vielfach Zellen, welche sich mit Hämatoxylin deutlich färben; oft sind solche Zellen zu kleinen Häufchen mitten im nekrotischen Gewebe angeordnet. An einer Stelle bieten diese Zellaggregate ein ganz merkwürdiges Verhalten dar: man sieht da mehrere Kerne umgeben von einer bald mehr bald weniger deutlichen, zellmembranähnlichen Abgrenzung; das Ganze stimmt überein mit dem Bilde der Riesenzellen, wie wir sie sonst besonders bei Riesenzellensarkomen antreffen.

Durch den ganzen Tumor zerstreut finden sich vielfach Hämorrhagieen und hämatogenes Pigment. Die Pigmentschollen sind von hellbrauner bis fast ganz schwarzer Farbe, von verschiedener Grösse und wechselnder Localisation, theils um die Gefässe, theils im Geschwulstmantel, theils auch in den nekrotischen Parthieen.

Ferner sind vielfach Verkalkungen im Tumor zu sehen, kenntlich als weissliche etwas glänzende Schollen mit geringer oder gar keiner Färbung und dunkelem unregelmässigen Rand.

Der Tumor ist bereits auf den Sehnerven übergegangen, indem die Weiterverbreitung durch die Fächer der Lamina cribrosa den Nervenfasern entlang erfolgt ist. Die hier liegenden Tumormassen bestehen nur aus aneinander gereihten Zellen, ohne den oben beschriebenen Typus der Anordnung um Gefässe.

Weiter entfernt von der Lamina cribrosa zeigt der Opticus das Bild der beginnenden Atrophie, am besten zu erkennen an den nach Weigert'scher Methode gefärbten Querschnitten durch die weniger intensive Färbung der Nervenbündel.

Die Aderhaut zeigt einige kleine Geschwulstpartikelchen an ihrer Innenfläche, welche wohl als von der Haupttumormasse abgefallene und weiter gewucherte Gliomtheile aufzufassen sind.

Im subretinalen Raum befindet sich ein eiweisshaltiges Transsudat mit einigen zelligen Elementen, Tumorzellen und Blutkörperchen.

Fall III.

Adam Impertro, 3 Jahre, aus Mundenheim.

Krankengeschichte. Anfang August 1891 trat plötzlich und spontan eine Blutung in die vordere Kammer auf, wegen deren das Kind vom 20. bis 24. VIII., sowie vom 19. bis 26. IX. 1891 in der Heidelberger Augenklinik beobachtet und behandelt wurde. Spuren von Verletzung waren an dem Auge nicht zu entdecken, auch wurde von den Eltern jede Verletzung mit Bestimmtheit in Abrede gestellt. Die Ursache der die ganze vordere Kammer ausfüllenden Blutung blieb daher zunächst unaufgeklärt. Da der Vater jeden operativen Eingriff verweigerte, wurde das Kind nach wenigen Tagen wieder entlassen. Am 19. Sept. wurde das Kind wieder gebracht, da inzwischen Drucksteigerung und Schmerzen sich eingestellt hatten. Die consensuelle Pupillenreaction am anderen Auge,

welche früher beobachtet worden war, war jetzt nicht mehr zu erzeugen, also inzwischen Amaurose eingetreten.

Am 21. IX. Punktion der vorderen Kammer, wonach maximale Mydriasis und graugelber Reflex aus der Tiefe bei klarer Linse zum Vorschein kamen. Die Diagnose eines intraocularen Tumors, der schon früher vermuthet worden war, gewann dadurch grosse Wahrscheinlichkeit, die Enucleation wurde dringend angerathen, doch vom Vater des kleinen Patienten verweigert.

13. IV. 92. Seit 10 Tagen sollen unaufhörliche Schmerzen bestehen, daher Aufnahme zur Enucleation.

Status: L. Auge injicirt, Bulbus etwas vergrössert, vorderer Abschnitt ectatisch, von der Iris nur ein schmaler, unregelmässiger Saum sichtbar, Kammer vollkommen aufgehoben, hinter der Linse, welche klar ist, grauer, stark ins Gelbe spielender Reflex. T 46 mm Hg (mit dem Fick'schen Tonometer).

13. IV. L. Enucleatio bulbi. Der Opticus wird erst beim zweiten Scheerenschlag ganz durchtrennt. Das mit dem Bulbus excidirte Stück zeigt starke Verdickung und graue Farbe. Die Palpation der Orbita ergiebt, dass sich diese Verdickung des Opticus noch soweit man fühlen kann, bis in das Foramen opticum fortsetzt. Von einer Fortsetzung der Operation, um womöglich noch den ganzen degenerirten Theil des Sehnerven zu entfernen, muss wegen grosser Schwäche des kleinen Patienten, Aussetzen des Pulses etc. abgesehen werden.

23. IV. Heilung der Orbitalwunde in normaler Weise erfolgt. Eine weitere Operation von den Eltern verweigert.

15. VII. Nach Bericht von Dr. W. ist das Kind gestorben, nachdem noch ein Recidiv in der Orbita aufgetreten war. Die Gehirnsection ergab multiple Geschwulstknoten am Chiasma und an der Schädelbasis.

Makroskopisches.

Das Auge hat eine unregelmässig ovale Gestalt, der frontale Durchmesser beträgt 23, der sagittale 27 mm. Die vordere Kammer ist fast vollständig aufgehoben, die Pupille maximal erweitert, die Iris stellt nur einen wenige Millimeter breiten Ring dar und ist auch dünner als normal. Der Pigmentbelag setzt sich auf der lateralen Seite etwa auf die Hälfte, auf der nasalen Seite auf die ganze vordere Fläche der Iris fort. Auf der betreffenden Seite findet sich eine beginnende Intercalarectasie zwischen Ansatz der Iris und des Ciliarmus-

kels. Der Ciliarkörper ist auf der temporalen Seite platt gedrückt, auf der nasalen ganz deformirt und vollständig in eine flache Geschwulstbildung aufgegangen, welche sich auf die Choroidea bis nahe an den Sehnerveneintritt ausdehnt. Durch die weite Pupille ist die Linse ziemlich weit in die vordere Kammer hereingetreten, ohne jedoch die Hornhaut zu berühren. Im Glaskörperraum liegt eine grosse Tumormasse, die sich schon makroskopisch in zwei differente Theile unterscheiden lässt. Der grössere Theil ist von braun aussehenden streifigen Hämorrhagieen durchsetzt; er geht hauptsächlich vom temporalen Theil der Aderhaut aus, lässt aber den vorderen Theil derselben nebst Ciliarkörper dieser Seite frei, während eine von wenigen Blutungen durchsetzte dünnere Geschwulstmasse wie erwähnt von der nasalen Aderhauthälfte und dem Ciliarkörper ihren Ursprung nimmt und sich als schmales Band bis in die Gegend der Sklerocornealgrenze erstreckt. In der Mitte des nasalen Tumorabschnittes verdünnt sich die Geschwulst fast bis zur normalen Dicke der Aderhaut.

Ganz verschieden von dem eben beschriebenen Tumor verhält sich eine zweite Geschwulstmasse, welche vom hinteren Linsenpol ab nasalwärts abbiegend bis in die Gegend der Papille sich hinzieht, sie ist charakterisirt durch ihre unregelmässige Begrenzung, bröckelige Beschaffenheit und eine eigenthümlich gelbe Verfärbung. Diese Tumormasse stellt offenbar die gliomatös degenerirte und abgelöste Retina dar, während die andere grössere Masse von der Aderhaut ausgeht und also als ein secundärer Tumor aufgefasst werden muss.

Die abgelöste und gliomatös degenerirte Retina ist trotz des eingetretenen Zerfalls in ihrer allgemeinen Configuration noch einigermassen zu erkennen, auch vorn zwischen ihr und der Linse noch ein kleiner Rest des Glaskörperraumes zu unterscheiden. Auf der temporalen Seite findet sich zwischen ihr und dem vorderen Abschnitte der Aderhaut noch ein grösserer mit geronnenem Transsudat erfüllter subretinaler Raum, der nach hinten von dem grossen Geschwulstknoten begrenzt wird; auf der nasalen Seite ist der entsprechende Raum zwischen degenerirter Retina und der flachen Aderhautgeschwulst viel seichter.

Mikroskopisches.

Cornea: Epithel am Rande etwas verdickt, sonst ohne erhebliche Veränderungen, Substantia propria zeigt temporal

die Punktionsnarbe, kenntlich durch einen strichförmigen Streifen mit zahlreicher Kernvermehrung; entsprechend der Punktionsnarbe findet sich an einem Schnitte die Hornhaut aufgefasert und die Lamellen vollständig von einander getrennt. In der Nähe der Sklera finden sich neugebildete Gefässe in allen Schichten bis auf die Oberfläche.

Vordere Kammer enthält geronnene Eiweissmassen und einige grössere und kleinere Haufen rundlicher Zellen, welche durch Hämatoxylin deutlich sich gefärbt haben, es sind dies Geschwulstzellen. Rothe Blutkörperchen finden sich hier und da in geringer Anzahl.

Die nur noch einen atrophischen, schmalen Ring bildende Iris zeigt starke Kernvermehrung, welche auf Wucherung der bindegewebigen Elemente zu beziehen ist, Tumorzellen sind nicht sichtbar. Das stark evertirte Pigmentepithelblatt ist deutlich verdickt.

Corpus ciliare: Die Ciliarfortsätze sind auf der temporalen Seite atrophisch, auf ihrer Innenfläche befinden sich Tumorzellenanhäufungen und geronnenes Eiweiss. Auch der Ciliarmuskel ist etwas atrophisch. Nasal sind an dem in die Tumormasse aufgegangenen Corpus ciliare keine Muskelfasern mehr sichtbar; doch zeigt die theils radiär, theils meridional streifige Zeichnung des Tumors an dieser Stelle, dass die Verbreitung der Geschwulstzellen entlang der Ciliarmuskulatur erfolgt ist.

Die Sklera ist stellenweise auffallend reich an kleinen Gefässen, ihre Gewebslücken sind vielfach von reihenweise angeordneten Zellen eingenommen, auch kleine Hämorrhagieen finden sich an einigen Stellen. Ferner ist die Sklera an mehreren Orten von innen her gewissermassen usurirt und es dringen von dem angrenzenden Aderhauttumor Zellenmassen in die Sklera, welche sich dort flächenartig verbreiten.

Die Linse ist in ihrer Gestalt nicht wesentlich verändert, nur etwas vergrössert. Das Kapselepithel ist normal, erstreckt sich jedoch ein Stück weit auf die hintere Kapsel hinüber. Zwischen Kapsel und Corticalis befindet sich an der vorderen und an der hinteren Linsenfläche eine breite Eiweissschicht. Die Corticalis zeigt besonders an ihrer hinteren Fläche kataraktöse Veränderungen, die Linsenfasern sind gelockert, einige auch durchbrochen, in den Spalträumen befinden sich geronnenes Eiweiss und Myelinkugeln. Zwischen den Fasern der Zonula Zinnii liegen streifenförmig angeordnete Tumorzelle

Die Aderhaut ist überall da, wo Geschwulstmassen von ihr ausgehen, vollständig in den Tumor aufgegangen, so dass nichts mehr von ihrer Structur bemerkbar ist; an der oben genannten verdünnten Stelle nasal ist noch etwas Aderhautstroma zu erkennen, doch ist auch dieses durch zellige Elemente infiltrirt; auch Hämorrhagieen sind vorhanden. Der temporale Theil der Choroidea ist bis zum vorderen Dritttheil vollständig in die Tumormasse aufgegangen, der übrige Theil der temporalen Aderhaut ist atrophisch und vielfach mit Tumorzellen infiltrirt.

Der Bau des secundären Tumors ist ganz ähnlich wie bei dem Falle Eichert; auch hier sind die Gefässe von dicken Zellmänteln umgeben, die aber von weniger entwickelten Zügen schwach gefärbter nekrotischer Zellen getrennt werden; ausserdem sind die Zellen fast ganz gleichmässig rundlich gestaltet und die ersten Reihen der um die Gefässe liegenden Geschwulstzellen sind nicht spindelförmig oder cylindrisch radiär angeordnet, wie in dem Falle Eichert und v. H.

Von regressiven Metamorphosen ist die einfache Nekrose, die auch hier hauptsächlich in der Peripherie der an einander stossenden Geschwulstläppchen sich findet, zu erwähnen; besonders stark hervortretend sind zahlreiche und sehr grosse Hämorrhagieen. Von Gefässdegenerationen ist nicht viel nachweisbar, an einigen Stellen ist eine deutliche Verdickung der Adventitia und eine glasige, hyaline Beschaffenheit der Gefässwand zu bemerken.

Das Pigmentepithel, welches den Aderhauttumor grösstentheils überzieht, bildet die Grenze desselben gegen den subretinalen Raum. Der Ueberzug des Pigmentblattes ist jedoch kein kontinuierlicher, sondern an mehreren Stellen vom Tumor unterbrochen; nasal wird die Begrenzung des Tumors durch Pigmentepithel gegen die Papille zu undeutlich, temporal ist eine grössere Stelle desselben ungefähr in der Mitte des Auges ohne Pigmentepithelüberzug.

Der primäre Tumor, der sich von der hinteren Linsenfläche nach der Papille zu erstreckt, geht von der abgelösten Retina aus, welche bis auf einen kleinen Theil ganz darin aufgegangen ist. Ausgenommen ist auf der temporalen Seite das vordere Ende der Retina, welche von der Ora serrata aus auf die Innenfläche des Orbiculus ciliaris und des Ciliarkörpers hinübergeschlagen, demselben fest angedrückt und im höchsten Grade atrophirt ist, so dass nur noch geringe

Reste der Körnerschichten erhalten sind. An der hinteren Linsenfläche geht die Netzhaut dann vollständig in den Tumor über. Nasal ist die Ablösungsstelle der Retina nicht mehr mit Sicherheit zu erkennen, erst nahe dem vorderen Ende des in den Tumor vollständig aufgegangenen Corpus ciliare wird ein fast hyalines Band sichtbar mit hier und da angedeuteten Körnerschichten, welches an der hinteren Linsenfläche ebenfalls in den Tumor übergeht.

Der lappige Bau, wie er an dem Aderhauttumor sich darstellte, ist hier fast gar nicht bemerkbar, nur gegen die Papille zu tritt derselbe etwas hervor, im Uebrigen zeichnet sich dieser primäre Tumor durch ausgesprochene regressive Veränderungen aus, die zu mannigfaltigen, auffallenden Befunden Anlass geben. Zunächst finden sich grosse nekrotische Zellmassen, die von ziemlich ausgedehnten Hämorrhagieen durchsetzt sind; dieselben schliessen auch hämatogenes Pigment ein, das zum Theil frei, zum Theil an Zellen gebunden ist, vielfach sind es grosse helle Zellen, welche zahlreiche Pigmentkörnchen enthalten.

Mitten unter den nekrotischen Massen finden sich sehr häufig Verkalkungen, grosse und kleine rundliche Massen durch Hämatoxylin sehr dunkel gefärbter Zellen. Nach Behandlung des Schnittes mit Salzsäure und nachheriger Färbung mit Hämatoxylin-Eosin kommen in den verkalkten Parthieen die Zellen besser zum Vorschein, dieselben erscheinen an vielen Stellen sehr gross, dicht zusammengeballt und mit mehreren Kernen versehen, die in der Mitte des Zellleibs liegen. Einen ganz ähnlichen Befund von vielkernigen oder Riesenzellen hatten wir auch beim Tumor Eichert. Aber auch nach Entziehung des Kalkes durch Salzsäure bleiben noch vielfach Zellenmassen mitten in den nekrotischen Parthieen mit Hämatoxylin ziemlich dunkel gefärbt, diese Zellen sind trotzdem als nekrotische aufzufassen, die intensive Färbung ist vielleicht bedingt durch Auflösung der Chromatinsubstanz des Kernes im Zellprotoplasma.

Ausser diesen regressiven Veränderungen treten besonders Gefässdegenerationen in den Vordergrund, man sieht stark verdickte, homogene Gefässwände durch Eosin schwach gefärbt, theils völlig obliterirt, theils mit nachweisbarem Lumen (Fig. 4). Letzteres ist zum Theil vollkommen von dicht gedrängten rothen Blutkörperchen erfüllt, die aber leicht körnig aussehen, dazwischen einzelne anscheinend Leukocyten angehörige blaue Kerne, auch Endothelkerne sind noch hier und da an diesen

veränderten Gefässwänden sichtbar. Das Ganze ist als hyaline Gefässdegeneration anzusprechen; nach Behandlung eines Schnittes mit Picrinsäure-Fuchsin zeigen diese homogenen, bandartig verdickten Gefässringe eine ziemlich intensive rothe Färbung, wie sie der von Ernst[1]) angegebenen Hyalinreaction entspricht.

Ferner finden sich Gefässe, deren Wandung ziemlich dünn, von homogener Structur und eigenthümlich dunkler mehr blauvioletter Farbe ist (Fig. 5). Bei stärkerer Vergrösserung erkennt man, dass die blau gefärbte Wand mit Kalkkörnchen durchsetzt ist. Auch diese Gefässe sieht man mit Blut erfüllt, das zum Theil wenig oder gar nicht verändert erscheint. Uebergänge dieser beiden eben geschilderten Gefässdegenerationen kommen in der Art vor, dass sich Gefässe finden, deren innere Begrenzung von einem hellroth gefärbten hyalinen Saum gebildet wird, während der äussere Contour sich als ein dunkel violett-blauer Ring darstellt.

An der Grenze der gliomatös degenerirten Retina und des Glaskörpers lässt sich noch beiderseits auf weite Strecken hin eine gefaltete glashelle Membran, offenbar die veränderte Limitans retinae verfolgen. Der ihr nach innen anliegende Glaskörper ist hier ziemlich reichlich von Gliomzellen durchsetzt. Im mittleren Abschnitt der degenerirten Retina tritt eine bindegewebige Structur hervor mit zahlreichen ziemlich grossen Gefässen, vielleicht Resten der atrophirten Faserschicht der Retina entsprechend.

Der Tumor ist auf den Sehnerven übergegangen, der durch Infiltration mit Geschwulstzellen bereits eine mässige Verdickung erfahren hat. Der Querschnitt des Sehnerven bietet eine netzförmige Zeichnung dar, welche durch sich dicht an einander reihende Gliomzellen gebildet wird; sowohl an Stelle des interstitiellen Bindegewebes als auch der Nervenfasern sind Geschwulstzellen getreten, so dass an den meisten Schnitten nichts mehr von nervösen Elementen sichtbar ist. An einigen Querschnitten ist an einer umschriebenen Stelle des Sehnervenrandes ein Netz von Bindegewebszügen sichtbar, die nicht von Geschwulstzellen infiltrirt sind, in deren Zwischenräumen aber strangartig angeordnete Tumorzellen liegen. Hier sind vielleicht die Nervenfaserbündel zuerst von der Geschwulstbildung

---

[1]) Virchow's Archiv Bd. 130, S. 415—417.

ergriffen worden, während die Bindegewebsbalken zunächst noch davon frei blieben.

Von den hier mitgetheilten Fällen von Glioma retinae bieten der zweite und dritte in klinischer Beziehung Besonderheiten dar, welche namentlich mit Rücksicht auf die Diagnose Beachtung verdienen.

Im zweiten Falle (Eichert) ist das Vorkommen einer diffusen Glaskörpertrübung am zweiten Auge hervorzuheben, weil dasselbe Veranlassung wurde, die sonst zweifellose Diagnose eines Glioma retinae eine Zeit lang für nicht völlig sicher gestellt zu erklären. Ohne diese Complication hätte man, da die Erkrankung angeboren war und nicht mit Entzündungserscheinungen begonnen hatte, den hellen Schein aus der Tiefe des Auges, zu welchem vor Kurzem ein Status glaucomatosus hinzugetreten war, auf nichts Anderes als auf ein Netzhautgliom beziehen können. Am rechten Auge war aber kein Tumor nachzuweisen, da der Augengrund sich nach allen Seiten hin roth erleuchten liess, wohl aber eine diffuse Trübung des Glaskörpers, die bei einer späteren Untersuchung sich zu einzelnen Flocken zusammen gezogen hatte. Das Kind konnte mit dem Auge sehen, folgte der Lampe und griff nach vorgehaltenen Gegenständen. Da diese Glaskörpertrübungen auf einen schleichenden entzündlichen Process hinwiesen, wurde an die Möglichkeit einer tuberculösen Natur der ganzen Erkrankung gedacht. Diese Vermuthung musste aber fallen gelassen werden, da die Erkrankung des linken Auges angeboren war und eine angeborene Tuberculose des Auges wohl noch niemals sicher beobachtet worden ist. Es blieb daher nur als wahrscheinlichste Annahme übrig, dass das Gliom des linken Auges mit einer schleichenden Cyclitis des rechten Auges complicirt war, wobei sich auch nicht ausschliessen liess, dass hinter den Glaskörpertrübungen doch der erste Anfang von Netzhautgliom verborgen war. Der weitere Verlauf zeigte, dass

letztere Vermuthung richtig war, da später das ausgesprochene klinische Bild des Glioma retinae am zweiten Auge zur Beobachtung kam.

Der erste Anfang des Glioms am zweiten Auge war also durch eine Glaskörpertrübung verhüllt worden, die wohl auf eine secundär hinzugetretene Cyclitis zurückzuführen ist, ein Beispiel für die nur in seltenen Fällen beobachtete Complication des Glioma retinae im frühen Stadium mit intraocularer Entzündung [1]).

Im dritten Falle tritt uns das seltene Vorkommniss einer massenhaften spontanen Blutung in die vordere Augenkammer entgegen, welches eine Zeit lang die Erkennung der wahren Natur der Krankheit verhinderte. Dasselbe gehört jedenfalls zu den grossen Seltenheiten und verdient besonders deshalb Beachtung, weil es zeigt, dass eine solche Blutung bei Ausschluss eines gröberen Trauma's den Verdacht eines Tumors begründet. Die Weite und Dünnwandigkeit der Gefässe der gliomatösen Neubildung begünstigt die Entstehung von Blutungen, doch mag wohl auch ein sonst bedeutungsloser Druck oder Stoss die directe Veranlassung zum Auftreten der Blutung gegeben haben, da ein solches Trauma bei einem kleinen Kinde leicht unbemerkt und unberichtet bleiben kann.

Auch in histologischer Beziehung bieten die oben mitgetheilten Fälle manches Bemerkenswerthe, namentlich was die Anordnung der Geschwulstelemente und die Art der Gefässdegeneration anlangt, so dass auf diese beiden Punkte noch etwas näher eingegangen werden muss.

In der Literatur findet sich vielfach der Gedanke ausgesprochen, dass die Geschwulstform, welche wir nach Virchow's Vorgang als Glioma retinae bezeichnen, mit den Sarkomen grosse Aehnlichkeit besitze oder überhaupt

---

[1]) Thieme (v. Graefe's Archiv f. Ophthalm. XXXIX. 2.) hat kürzlich einen Fall mitgetheilt, wo das Netzhautgliom nach einer Contusion sich mit plastischer Cyclitis combinirt hatte.

nichts anderes als ein Sarkom sei. Virchow[1]) selbst unterscheidet zwischen Gliom und Gliosarkom. Unter letzterem Namen fasst er diejenigen Gliome zusammen, welche durch ein fungöses Stadium, heteroplastische Verbreitung und grössere Zellen, namentlich auch Spindelzellen vor den gewöhnlichen Gliomen sich auszeichnen. Es liegt auf der Hand, dass für die stets malignen Gliome der Netzhaut sich hierauf keine Unterscheidung beider Geschwulstarten gründen lässt.

Delafield[2]) kommt am Schlusse seiner Untersuchungen über Netzhautgeschwülste zu dem Resultat, dass die Gliome, sofern wir die oberflächliche Aehnlichkeit ihrer Geschwulstelemente mit den Netzhautkörnern unberücksichtigt lassen, ohne Weiteres als rundzellige Medullarsarkome aufzufassen seien. Nicht allein der anatomische Befund, sondern auch der klinische Verlauf und die Entwicklung der secundären Geschwülste entspricht dem Bilde, wie es von Virchow bei den Sarkomen im Allgemeinen beobachtet ist.

Steudener[3]) beschrieb ein alveoläres Sarkom der Retina. Der Tumor besteht aus einem klein alveolären Gerüste, in dessen Maschen sich je 2 bis 3 grosse runde, oder oval polygonale Zellen mit deutlichem Kern befinden; ausserdem fanden sich in dem Tumor grosse vielkernige Protoplasma-Anhäufungen. Prof. Leber[4]) betrachtet diesen Fall in Anbetracht übereinstimmenden klinischen Verhaltens als nicht wesentlich verschieden vom Netzhautgliom; er hält das alveoläre Gerüst nur für einen besonders aus-

---

[1]) Virchow, Die krankhaften Geschwülste, II. Bd., S. 163. (1864.)

[2]) Delafield, Ueber Netzhautgeschwülste. Arch. für Augen- und Ohrenheilk. II. 1., S. 180. (1871.)

[3]) Steudener, Alveoläres Sarkom der Retina. Virch. Arch. LIX, S. 421—423. (1874.)

[4]) Th. Leber, v. Graefe-Sämisch's Handbuch Bd. V, S. 719. (1877.)

geprägten Zustand des auch sonst an Gliomen durch Auspinselung darstellbaren Netzwerkes.

Prof. Leber[1]) hält es überhaupt für gerechtfertigt, das Gliom den sarkomatösen Geschwülsten anzureihen; man würde seiner Ansicht nach den Ausdruck Gliom als kurze Bezeichnung für ein vom Nervenbindegewebe ausgegangenes Sarkom zu betrachten haben.

Auch Hirschberg[2]) hat nichts dagegen einzuwenden, wenn einige Autoren das Gliom anatomisch und klinisch dem kleinzelligen Rundzellensarkom beiordnen.

Da Gama Pinto[3]) beschreibt zunächst einen lappigen Bau der Geschwulstbildung, der dadurch entsteht, dass die Degenerationsvorgänge immer in der Peripherie jedes einzelnen Gefässbezirkes auftreten und sehr gleichmässig nach der Mitte fortschreiten. Ganz verschieden davon ist nach ihm der alveoläre Bau, welchen er unter seinen 13 Fällen von Gliom nur in zwei Fällen beobachtete, die er als Glio-Angiosarkom mit tubulösem Habitus bezeichnen will. Ausser der gewöhnlichen Gliomstructur befanden sich in diesen Tumoren Gruppen von grossen epithelienähnlichen Zellen, welche um die Gefässe herum angeordnet waren und innig mit der Gefässwand zusammenhingen.

Straub[4]) beschreibt gleichfalls den lappigen Bau der Gliome; bezüglich ihrer Entstehung leitet er sie von einer Wucherung des eigentlichen Bindegewebes der Nervensubstanz her. Was das Verhältniss zum Sarkom anlangt, so giebt er zwar zu, dass bei einer gewissen Definition des Begriffes Sarkom es berechtigt sei, die Gliome als Neurogliosarkome zu bezeichnen, tritt aber diesem Vorschlag dennoch nicht bei aus weiter unten zu erörternden Gründen.

---

[1]) L. c. S. 719.

[2]) Knapp und Hirschberg's Archiv Bd. X. 1. S. 53. (1881.)

[3]) Da Gama Pinto, Netzhautgliome. S. 48. (1886.)

[4]) Straub, v. Graefe's Archiv für Ophthal. Bd. XXXII. 1. S. 218—219 u. 224. (1886.)

Der gelappte Bau wird in den letzten Jahren geradezu als typisch für die Gliome bezeichnet und ist ausser von Pinto auch von Bochert[1]), Eisenlohr[2]) und Jung[3]) in ziemlich übereinstimmender Weise beschrieben worden. Eisenlohr[4]) führt im Gegensatz zu Pinto den lappigen Bau auf grössere Wachsthumsfreiheit zurück, bedingt durch den geringen geweblichen Widerstand des Glaskörpers[5]).

Wenn wir den Bau unserer 3 Gliomfälle kurz recapituliren, so haben wir in allen 3 Fällen einen ausgesprochenen lappigen oder alveolären Bau der Geschwulst hervorzuheben, indem sich breite Zellmäntel concentrisch um Gefässe reihen und zwischen den alveolär angeordneten Massen sich nekrotische Parthieen befinden, welche den lappigen Bau noch mehr zum Ausdruck kommen lassen. Der Tumor Eichert und v. H. bieten eine grosse Aehnlichkeit mit den Fällen, welche Pinto ihrem Bau nach als tubulöse Glio-Angiosarkome bezeichnet hat, dar, indem die erste und manchmal auch die zweite Zellreihe um die Gefässe radiär angeordnet und von länglichen fast spindelförmigen Elementen gebildet ist. Der Tumor v. H. hat ausser den genannten Eigenschaften seines Baues noch dadurch einen exquisit tubulären Charakter, dass sich in den primären Läppchen Querschnitte von schlauchförmig angeordneten Parthieen finden, welche wir als secundäre Läppchen bezeichnet haben. Diese stellen sich dar als Lumina umgeben von einem Kreise länglich cylindrischer

---

[1]) Bochert, Untersuchungen über Netzhautgliome. Inaug.-Diss. Königsberg. S. 10. (1888.)

[2]) Eisenlohr, Virchow's Archiv Bd. 123. 3. S. 140. (1891.)

[3]) Jung, v. Graefe's Archiv Bd. XXXVII. 4. S. 145—146. (1891.)

[4]) Loc. cit. S. 140.

[5]) Nach Abschluss meiner Arbeit erschienen noch die von Thieme: Ueber Gliome der Retina (v. Graefe's Arch. XXXIX. 2.) und von Schöbl: Cylindroglioma retinae (Centralbl. f. pr. Augenheilk., April 1893), in welchen gleichfalls der lappige Bau und die Beziehung der Geschwulstzellen zu den Gefässen hervorgehoben werden.

Zellen. Die in den Lumina häufig sich findenden Zellenmassen scheinen auf den ersten Blick von den randständigen Zellen ihren Ausgang zu nehmen; bei schärferer Betrachtung zeigt sich jedoch, dass sie nicht mit dem Rande in einer Ebene liegen, so dass diese Zellmassen wohl eher als Längsschnitte tiefer gelegener Schläuche zu betrachten sind, um so mehr, als oft diese im Lumen liegenden Zellmassen ebenfalls in ihrer Mitte wieder ein kleines Lumen aufweisen.

Bemerkenswerth ist auch in dem Falle von H., dass am Rande des Lumens der secundären Läppchen nirgends Endothelzellen oder Reste von Gefässwand nachweisbar sind, so dass dabei an wirkliche Blutgefässe nicht gedacht werden kann. Hier und da finden sich jedoch, wie erwähnt, in dem Lumen der secundären Läppchen eigenthümlich krümelige Massen, welche man für veränderte Blutkörperchen halten kann, so dass der Gedanke, dass wir es in den secundären Läppchen vielleicht mit wandungslosen Bluträumen zu thun haben, nicht unberechtigt erscheint.

In dem Tumor Impertro findet sich ebenfalls der lappige Bau, ohne dass sich jedoch die ersten um die Gefässe sich reihenden Zellkreise durch die radiäre Anordnung und spindelförmige Gestalt ihrer Elemente auszeichnen, wie in den Fällen Eichert und v. H.

Dem allgemeinen Bau nach, würde man kein Bedenken tragen, auf Grund dieser drei genau beschriebenen Gliomfälle diese Geschwulstform den Sarkomen zuzurechnen. Wenn wir dabei noch das Verhalten der Gefässe zu den Geschwulstzellen berücksichtigen und erwägen, dass eigentlich das Charakteristische im Aufbau dieser beschriebenen Geschwülste durch die Gefässe bedingt ist, so kann man diese Tumoren als tubulöse Angiosarkome bezeichnen, wobei noch besonders zu beachten ist, dass in dem Tumor v. H. in den secundären Läppchen wieder eine schlauchförmige Anordnung hervortritt.

Wir können also als Schluss der Betrachtung über den Bau der Gliome den Satz aufstellen, dass die als Gliom bezeichnete, von der Retina ausgehende Geschwulstform ihrem histologischen Bau und ihrer klinischen Erscheinung nach als Sarkom des Nervengewebes aufzufassen ist, und dass viele dieser Tumoren vermöge ihres lappigen Baues und des Verhältnisses zu den Gefässen als tubulöse Angiosarkome bezeichnet werden können.

Wenn Straub[1]), obwohl er es für berechtigt erklärt, doch nicht für räthlich hält, die Gliome als Neurogliasarkome zu bezeichnen, weil die Neuroglia wahrscheinlich epithelialen Ursprungs sei, so finden wir darin noch keinen genügenden Grund, den Gedanken, die Gliome überhaupt als Sarkome zu classificieren, fallen zu lassen. Denn dass das Gliom von der Neuroglia ausgeht, hat noch niemand bewiesen; eben so wenig wissen wir, ob es von anderen Netzhautelementen epithelialen Ursprungs seinen Ausgang nimmt. An dieser Stelle könnte der Einwand gemacht werden, dass von einem entwicklungsgeschichtlich epithelialen Gewebe wie die Retina eine Geschwulstform wie das Sarkom, welches doch dem Bindegewebstypus angehört, überhaupt wohl nicht ihren Ursprung nehmen könne. Diesem Einwande wird man zunächst entgegnen können, dass Mesodermzellen in den Gefässen der Retina genügend vorhanden sind, um von diesen die Entstehung eines Sarkoms zu erklären. Andererseits ist auch der Gedanke nicht von der Hand zu weisen, dass Mesodermzellen von einer anderen Stelle des Auges in die Retina gewandert, zu dieser Geschwulstbildung Veranlassung geben. Eisenlohr[2]) hat eine Hypothese in diesem Sinne aufgestellt, dass während des embryonalen Lebens Mesodermzellen des Glaskörpers ent-

---

[1]) Loc. cit. S. 224.

[2]) Loc. cit. S. 470 u. 471.

lang den persistirenden Gefässen der Arteria hyaloidea durch communicirende Gefässe mit der Arteria centralis retinae in die Netzhaut gelangen und dort zur Gliombildung Anlass geben.

Was die Gefässdegeneration anbetrifft, so ist hier nur auf einzelne Eigenthümlichkeiten der 3 Fälle einzugehen. Seitdem Pinto[1]) mit Recht auf die so häufig bei Gliom vorkommenden Gefässveränderungen, namentlich auch die hyaline Degeneration, hingewiesen hat, sind in den später folgenden pathologisch-anatomischen Untersuchungen über Gliom jedesmal ähnliche Verhältnisse gefunden worden, so haben namentlich v. Grolman[2]), Bochert[3]), Eisenlohr[4]) und Jung[5]) Gefässdegenerationen beschrieben. In den vorliegenden Fällen haben wir zunächst im Tumor Eichert Gefässveränderungen, welche sich darstellen als Verdickungen der gesammten Gefässwand, ferner auch hier und da als Obliteration der Gefässe. Die um diese obliterirten Gefässe liegenden Zellen erschienen weniger intensiv gefärbt und nekrotisch, so dass man vermuthen kann, dass die in der Nähe der Gefässe befindliche Nekrose ein Folgezustand der Gefässobliteration sei.

Bei dem Falle Impertro haben wir im primären Tumor sehr weit gehende Gefässdegenerationen. Es ist hier besonders die hyaline Degeneration sehr ausgesprochen, wir finden da breite ringförmige, glänzende Bänder mit fast homogener Structur und hier und da einzelnen Endothelkernen, gerade so wie auch von Pinto diese Verhältnisse beschrieben sind. Dass es sich in diesem Falle um hyaline Degeneration handelt, geht daraus hervor, dass diese breiten ringförmigen Bänder vermittelst der von Ernst[6])

---

[1]) Loc. cit. S. 63 ff.
[2]) v. Grolman, v. Graefe's Archiv Bd. XXXIII. 2. S. 65.
[3]) Loc. cit.
[4]) Loc. cit. S. 443.
[5]) Loc. cit. S. 151.
[6]) Ernst Virchow's Archiv Bd. 130. 3. S. 415—417.

angegebenen Hyalinreaction sich durch Fuchsin ziemlich intensiv roth färben liessen, so dass kein Zweifel bestehen kann, dass es sich hier um das aus Bindegewebe entstehende Hyalin handelt, welches Ernst als eigentliches Hyalin bezeichnet und als eine besondere Degenerationsform von der Klasse des Colloids trennt, welches als Degenerations- und Secretionsproduct epithelialer Elemente aufzufassen sei.

Ausser dieser hyalinen Degeneration sind in dem primären Tumor Impertro Verkalkungen der Gefässe vorhanden. Wir sehen homogene, weniger verdickte Gefässe, welche sich eigenthümlich blau-violett färben, das Lumen der Gefässe ist von wenig veränderten Blutkörperchen erfüllt; in der blau gefärbten Gefässwand sieht man feine Kalkkörnchen, welche sich jedoch durch Salzsäure nicht vollständig entfernen lassen.

Meinem hochverehrten Lehrer, Herrn Prof. Th. Leber erlaube ich mir hiermit, sowohl für die Ueberlassung des Materials als auch für die bei der Bearbeitung desselben zu Theil gewordene Anregung und Unterstützung meinen herzlichsten Dank auszusprechen.

Erklärung der Abbildungen auf Taf. VI, Fig. 1—5.

Fig. 1. Uebersichtsbild des Tumor v. H.; *ch* = Chorioidea, *r* = Retina, T_1 temporaler Tumor, T_2 nasaler Tumor.

Fig. 1a. T_2 = nasaler Tumor mit vorwiegend endophyter Wachsthumsrichtung.

Fig. 2. Alveolärer Bau des Tumor v. H. bei schwacher Vergrösserung. *pr* = primäre Läppchen, *s* = secundäre Läppchen, *n* = nekrotische Zellmassen, *k* = verkalkte Zellparthieen.

Fig. 3. Ein Läppchen des Tumor v. H. bei starker Vergrösserung (schematisch). *g* = Gefäss mit Zellmantel bestehend aus radiär gestellten länglichen Zellen. *s* = secundäre Läppchen, hyaliner Innensaum der Zellen, Lumina theils frei, theils mit Zellmassen erfüllt.

Fig. 4. Hyalin degenerirte Gefässe des Tumor Impertro.

Fig. 5. Verkalkte Gefässe des Tumor Impertro.

Fig. 1.

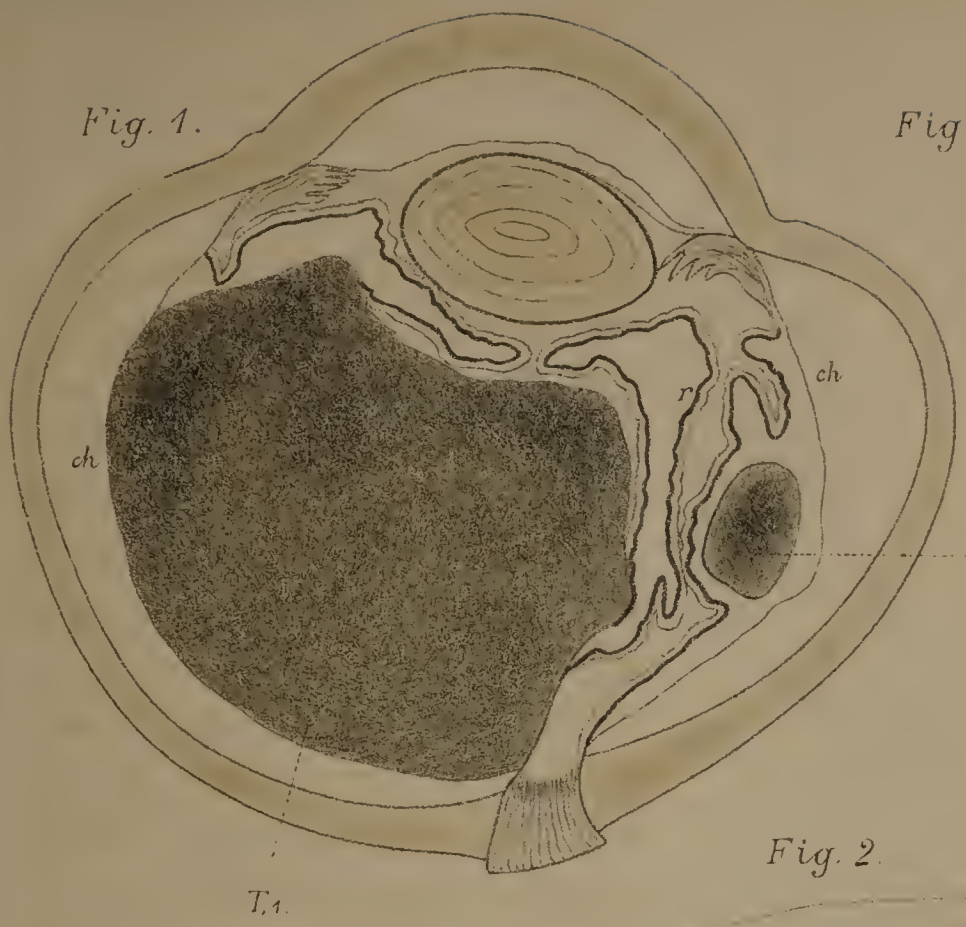

Fig. 1a.

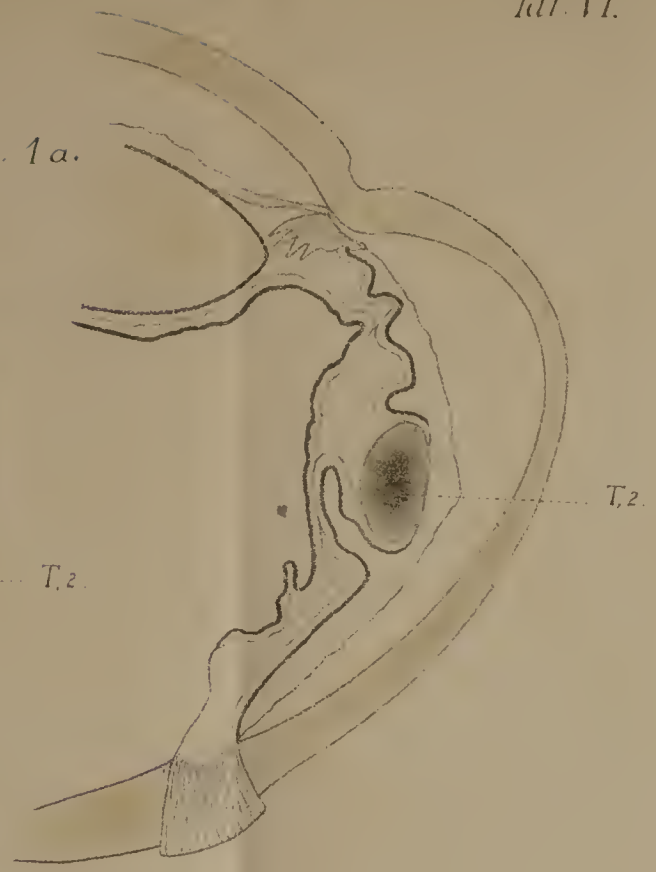

Fig. 2.

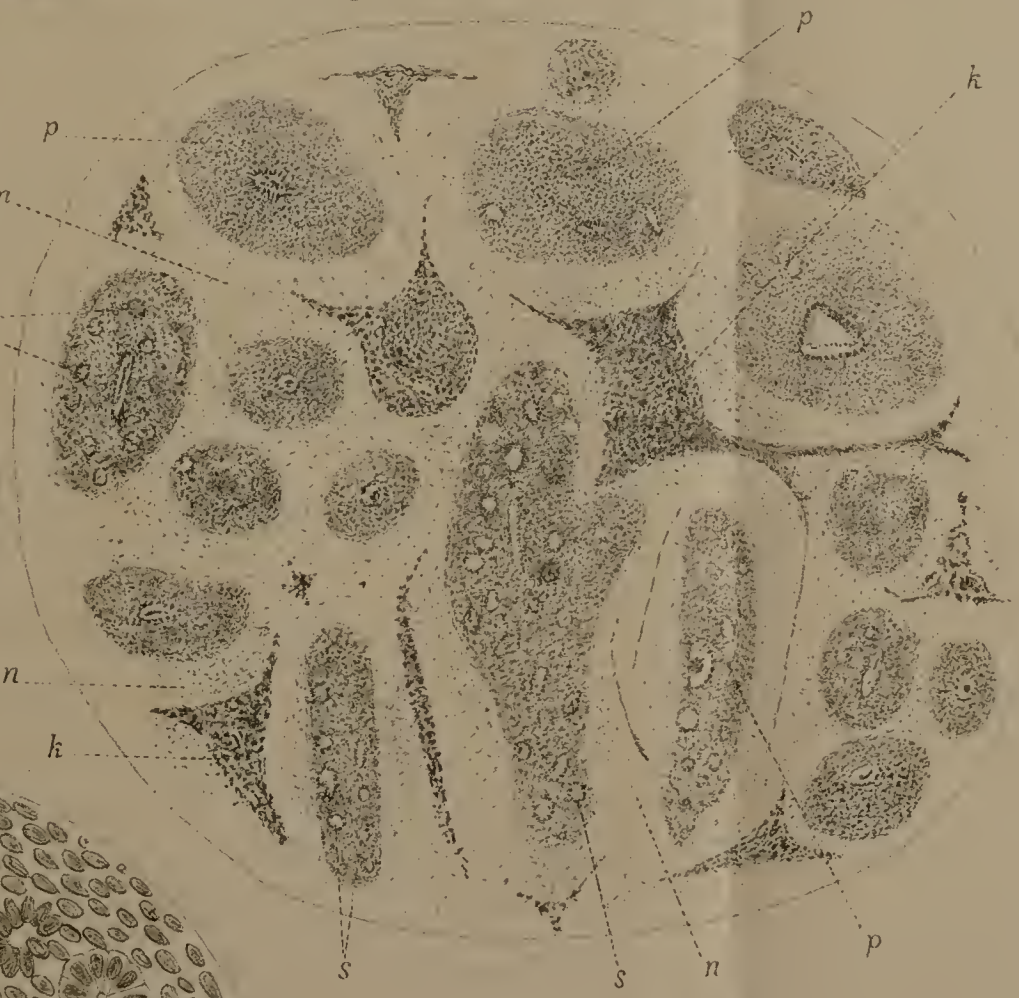

Fig. 5.

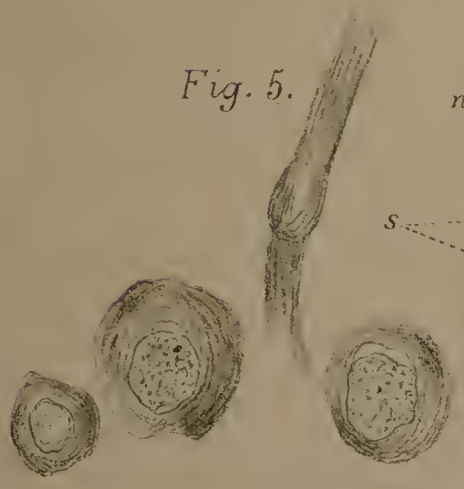

Fig. 3.

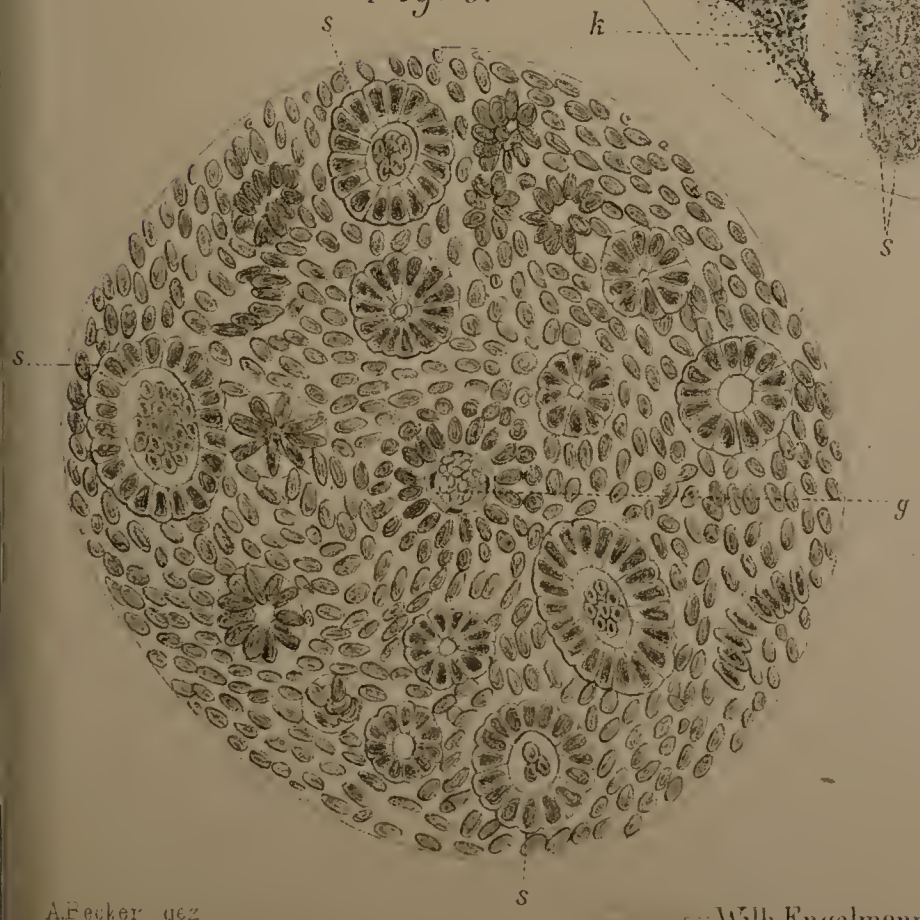

Fig. 4.